BRUSTZENTRUM NIEDERRHEIN

Gutartige Erkrankungen der weiblichen Mamma- die tägliche Herausforderung in der Praxis

Ulrike Nitz
Mönchengladbach

TABELLE 1

Differenzialdiagnosen benigner Brustveränderungen, klassifiziert nach Leitsymptomen

Symptom	benigne Ursachen	Häufigkeit des Mammakarzinoms
Schmerzen (bei einseitigem Befund)	– Zysten – fibrozystische Mastopathie – Mammahyperplasie – Mastitis – postoperative Veränderungen	2–7 % (7)
Tastbefund	– Zyste – fibrozystische Mastopathie – Fibroadenom – Lipom – Hamartom – pseudoangiomatöse Stromahyperplasie (PASH) – intramammärer Lymphknoten	8 % (1, e1)
Mamillensekretion	– Hypothyreose – Galaktorrhö – intraduktales Papillom – periduktale Mastitis – Duktektasien	5–21 % (29, e26)

Stachs, Angrit; Stubert, Johannes; Reimer, Toralf; Hartmann, Steffi
Benigne Erkrankungen der weiblichen Brust
Dtsch Arztebl Int 2019; 116(33-34): 565-73; DOI: 10.3238/arztebl.2019.0565

Mamillen- Sekretion

- Ein Milchkanal, mehrere?
- Einseitig, beidseitig?
- Duktektasien
- Blutig, serös, milchig?
- Spontan, auf Kompression?

TABELLE 5

Differenzialdiagnosen bei Galaktorrhö

physiologisch	medikamentös	tumorös	endokrin
– Schwangerschaft und Laktation – gelegentlich Persistenz nach dem Abstillen – Pubertät – Stress	– Neuroleptika (Phenothiazin, Risperidon) – Metoclopramid – SSRI – trizyklische Antidepressiva – Opiate – Methyldopamin – Clonidin – Verapamil – Cimetidin, Ranitidin – Östrogene, orale Antikonzeptiva	– Prolaktinom – Prolaktin sezernierende Tumoren (z. B der Lunge)	– Hypo- und Hyperthyreose – Niereninsuffizienz

SSRI, selektive Serotonin-Wiederaufnahmehemmer

Der häufigste Fall bei der prämenopausalen Frau

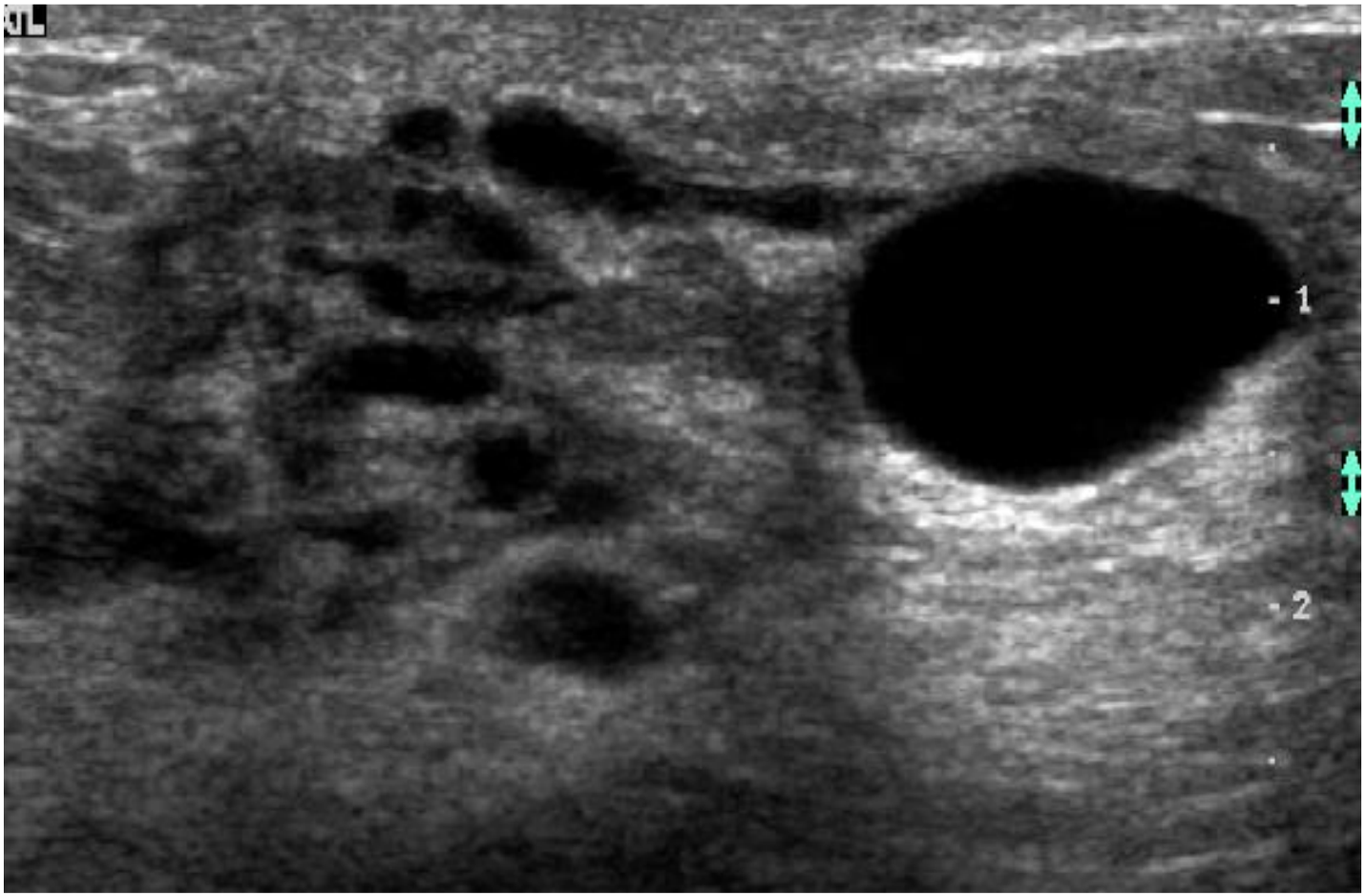

TABELLE 2

BI-RADS-Bewertungskategorien zur Klassifikation radiologischer Befunde der Mamma und resultierende Handlungsempfehlungen, modifiziert von (4)

BI-RADS-Kategorie	BIRADS-Code	Handlungsempfehlung
Diagnostik nicht abgeschlossen	0	Vergleich mit Voraufnahmen bzw. zusätzliche Diagnostik notwendig
negativ	1	Brustkrebsfrüherkennung
benigne	2	Brustkrebsfrüherkennung
wahrscheinlich benigne	3	kurzfristige Verlaufskontrolle (nach sechs Monaten)
suspekt	4	histologische Abklärung empfohlen
hochgradig malignomverdächtig	5	histologische Diagnosesicherung und Einleitung der Therapie erforderlich

BI-RADS, „Breast Imaging, Reporting and Data System"

Stachs, Angrit; Stubert, Johannes; Reimer, Toralf; Hartmann, Steffi
Benigne Erkrankungen der weiblichen Brust
Dtsch Arztebl Int 2019; 116(33-34): 565-73; DOI: 10.3238/arztebl.2019.0565

BIRADS ?

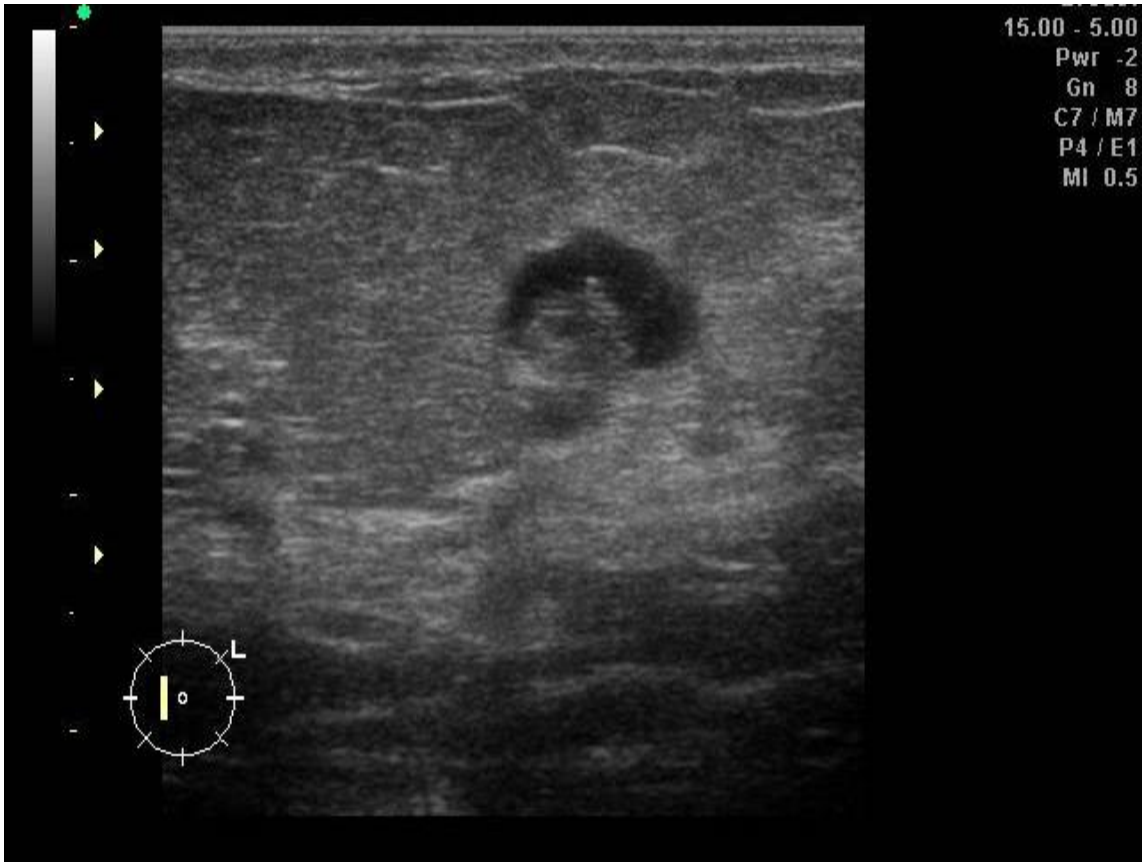

© AGO e. V.
in der DGGG e.V.
sowie
in der DKG e.V.

Guidelines Breast
Version 2019.1D

Papillom

- **Umfasst:** Zentrales und peripheres Milchgangspapillom > 2 mm, Papillom mit Atypien (B3)
- **Abzugrenzen** von peripheren Mikropapillomen, von den TDLUs ausgehend, ≤ 2 mm, gelegentlich multipel
- Abzugrenzen vom Papillom mit DCIS, vom intraduktalen papillären Karzinom und dem gekapselten papillären Karzinom
- **Indikator-Läsion:**
  Assoziation mit in situ- oder invasiven Karzinomen (bis zu 6% ohne Atypie bei konkordanter Bildgebung, bis 30% mit Atypie), erhöhtes ipsilaterales Karzinomrisiko (bis zu 4,6% und bis zu 13% bei atypischen Papillomen).

© AGO e. V.
in der DGGG e.V.
sowie
in der DKG e.V.

Guidelines Breast
Version 2019.1D

Vorgehen nach Diagnose eines Papilloms

	Oxford LoE	Oxford GR	AGO
▪ **Solitäres Papillom ohne Atypien in Stanz-/Vakuumbiopsie**			
▪ Keine weiteren Maßnahmen, wenn Biopsie ausreichend repräsentativ (100 mm^2) und keine Diskordanz zur Bildgebung	3a	C	++
▪ **Multiple Papillome**			
▪ Offene Biopsie	3a	C	++
▪ **Atypisches Papillom in Stanz-/Vakuumbiopsie**			
▪ Offene Biopsie	3a	C	++
▪ **Papillom am Rand von Resektaten**			
▪ Keine verfügbaren Daten			

www.ago-online.de
FORSCHEN
LEHREN
HEILEN

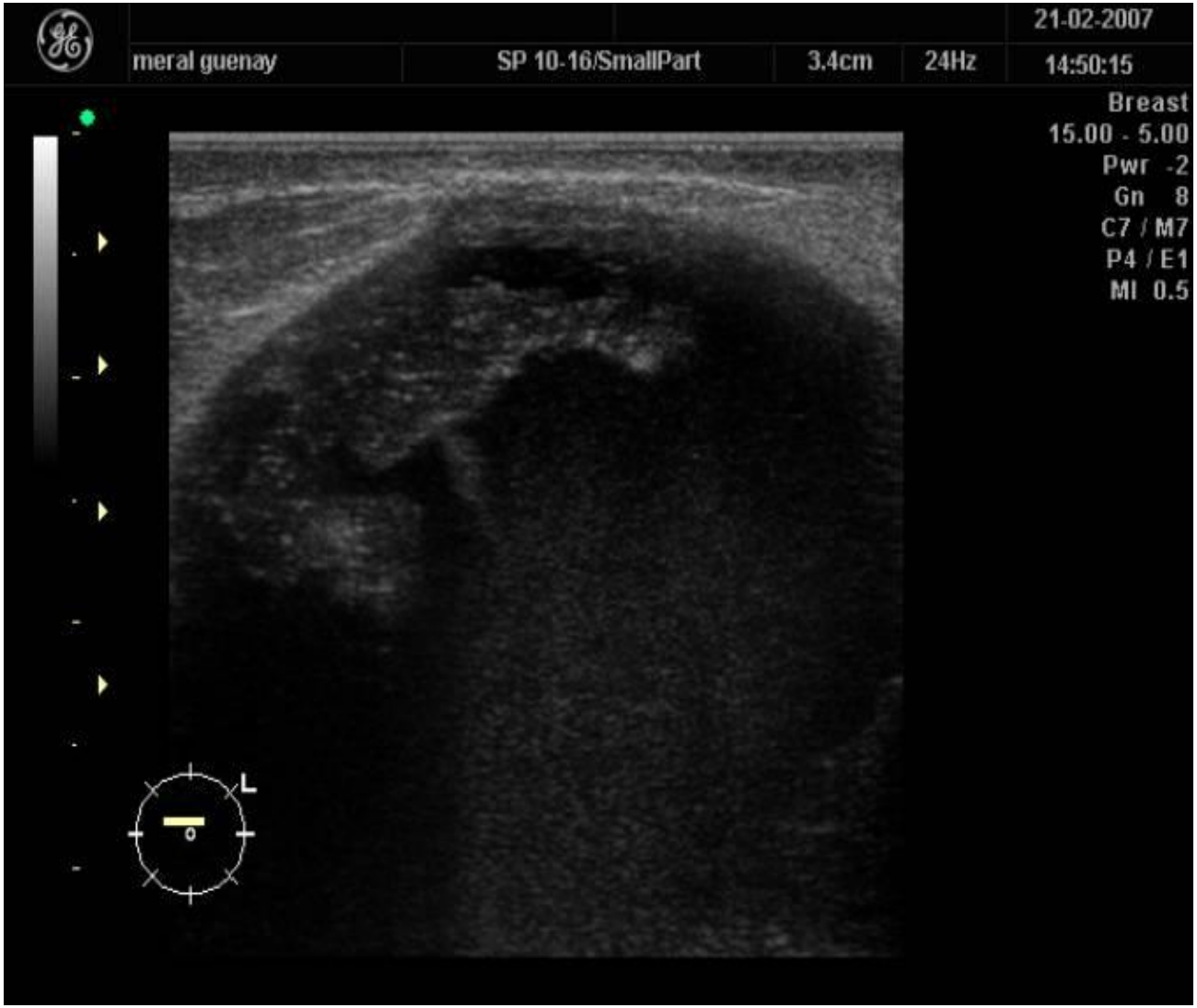
21-02-2007
meral guenay
SP 10-16/SmallPart
3.4cm
24Hz
14:50:15
Breast
15.00 - 5.00
Pwr -2
Gn 8
C7 / M7
P4 / E1
MI 0.5
L

Solider Tumor

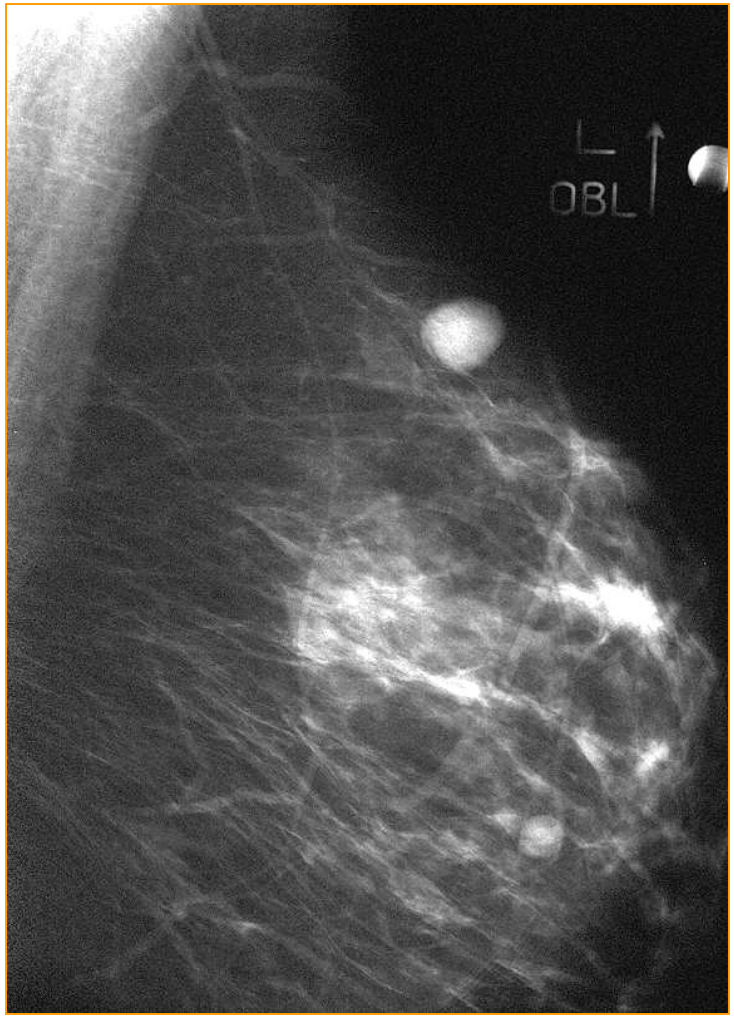

Form	*rund, oval, grob lobuliert*	*irregulär, komplex (polygonal, mikrolobuliert)*
Begrenzung	*glatt, überlagert*	*flau, unscharf*
Übergang zum umge-benden Gewebe	*abrupt*	*echodichter Randsaum, spikuliert (sternförmig)*
BI-RADS	*I / II / (III)*	*(III) / IV / V*

FIBROADENOM

- Häufigster solider Tumor der jungen Frau
- Prävalenz 15% - 23%
- in ca 20% multipel/bilateral.
- Entartungspotential 0.02% bis max 0.125 %.
- Einfaches FA→ BIRADS 3

Kontrolle in 6/12/24 Monaten , bei Grössenstabilität → BIRADS 2

Komplexes FIBROADENOM

- Pathologie: Komplexes FA: Zysten > 3mm, sklerosierende Adenose, epitheliale Kalzifikationen, papilläre Strukturen.

- US :Komplexes FA: irreguläre/angulierte Begrenzung, heterogenes Binnenecho , zystische Anteile/hyperechogene Anteile
- Impliziert BIRADS 4
- grosszügige bioptische Abklärung

- DD: Phylloides Tumor (0.3-0.5 % der Mammatumoren), TN MK

Screening : ab 50 LJ alle 2 Jahre MG in 2 Ebenen bis zum 70 LJ (Wiedereinbestellungsrate 3,7%, minimal invasive Abklärung 98%)

AGO
ARBEITSGEMEINSCHAFT GYNÄKOLOGISCHE ONKOLOGIE E.V.
KOMMISSION MAMMA

© AGO e. V.
in der DGGG e.V.
sowie
in der DKG e.V.

Guidelines Breast
Version 2019.1D

Pathologische Berichterstellung für minimalinvasive Biopsien

B-Klassifikation*

B1	=	nicht verwertbar oder ausschließlich normales Gewebe
B2	=	benigne
B3	=	benigne, aber mit unsicherem biologischen Potenzial
B4	=	verdächtig auf Malignität
B5	=	maligne B5a = intraduktal B5b = invasiv B5c = unklar, ob invasiv oder in situ B5d = nicht epithelial, metastatisch

National Coordinating Group for Brest Screening Pathology (NHBSP),
E.C. Working Group on Breast Screening Pathology, S3-Leitlinie Mammakarzinom der DKG

www.ago-online.de
FORSCHEN
LEHREN
HEILEN

© AGO e. V.
in der DGGG e.V.
sowie
in der DKG e.V.

Guidelines Breast
Version 2019.1D

Haupttypen der B3-Läsionen und prospektiver prädiktiver Wert (PPV) für Malignität (DCIS/inv. Ca) im Resektat

B3-Läsionen:	~PPV
▪ Atypische duktale Hyperplasie (ADH)	20–30 %
▪ Lobuläre intraepitheliale Neoplasie (LN/LIN)	0–10 %
▪ Flache epitheliale Atypie (FEA)	0–10 %
▪ Radiäre Narbe / komplexe sklerosierende Läsion	0–10 %
▪ Papillome ohne Atypien	0–10 %
▪ Zellreiche fibroepitheliale Tumoren / Phylloides Tumoren	0%

www.ago-online.de
FORSCHEN
LEHREN
HEILEN

© AGO e. V.
in der DGGG e.V.
sowie
in der DKG e.V.

Guidelines Breast
Version 2019.1D

B3-Läsionen

1. **Läsionen mit erhöhtem Risiko eines assoziierten DCIS oder invasiven Karzinoms**
   - Atypische duktale Hyperplasie (ADH) bzw. atypische Epithelproliferation vom duktalen Typ (in Abhängigkeit von der Ausdehnung ggf. B4)
   - Flache epitheliale Atypie (FEA)
   - Lobuläre Neoplasie (LIN; LN; in älterer Nomenklatur zusammengefasst jetzt unterteilt in ALH und LCIS), klassischer und nicht-klassischer Typ
   - Atypische apokrine Adenose
2. **Potenziell heterogene Läsionen mit Risiko eines unvollständigen Sampling**
   - Zellreiche fibroepitheliale Läsion oder Phylloidestumor ohne Malignitätsverdacht
   - Intraduktales Papillom ohne /mit Atypien, nicht sicher vollständig entfernt (bei Atypien in Abhängigkeit von der Ausdehnung ggf. B4)
   - Radiäre Narbe bzw. komplexe sklerosierende Läsion (Ausnahme: wenn radiäre Narbe nicht Ursache der radiologischen Veränderung: B2)
   - Hämangiom
3. **Seltene Veränderungen**
   - Adenomyoepitheliom, Mikroglanduläre Adenose, Mukozelenartige Läsion, Noduläre Fasziitis, Fibromatose vom Desmoidtyp, unklare Spindelzellläsion

www.ago-online.de
FORSCHEN
LEHREN
HEILEN

© AGO e. V.
in der DGGG e.V.
sowie
in der DKG e.V.

Guidelines Breast
Version 2019.1D

Atypische duktale Hyperplasie (ADH)

- **Synonyme:** Atypische intraduktale Epithelproliferation, atypische epitheliale Proliferation vom duktalen Typ (ADP)
- **Definition:** Atypische intraduktale Proliferation mit zytologischen und strukturellen Merkmalen eines gut differenzierten DCIS, wie Ausbildung starrer Brücken oder Mikropapillen, häufig gut erkennbaren Zellgrenzen und höchstens zwei ganz von atypischen Epithelproliferaten ausgefüllten Gängen. Die Summe der Durchmesser aller betroffenen Lumina in einer duktulolobulären Einheit (TDLUs) nicht mehr als 2 mm. Proliferationen größer 2 mm oder mehr als zwei komplett ausgefüllte Gänge werden als DCIS (low-grade) bezeichnet.
- **Indikator-/Vorläuferläsion:** Ipsi- und kontralateral erhöhtes Brustkrebsrisiko: RR 3 – 5-fach nach 10 Jahren.
- Besonders hohes Risiko für Mamma-Ca bei zusätzlich BIRADS IV/V und hohem Brustvolumen

© AGO e. V.
in der DGGG e.V.
sowie
in der DKG e.V.

Guidelines Breast
Version 2019.1D

Lobuläre intraepitheliale Neoplasie (LIN)

- <u>Umfasst:</u> Atypische lobuläre Hyperplasie (ALH),
  lobuläres Carcinoma in situ (LCIS/CLIS)
- Eine Einteilung in LIN 1–3 ist prognostisch nicht ausreichend validiert
- Pleomorphe LIN und LIN mit Komedotyp-Nekrose werden als prämaligne klassifiziert → **B5a**
- **<u>Indikator-/Vorläufer-Läsion</u>**:
  Ipsi- und kontralateral erhöhtes Brustkrebsrisiko:
  7-fach nach 10 Jahren

© AGO e. V.
in der DGGG e.V.
sowie
in der DKG e.V.

Guidelines Breast
Version 2019.1D

Flache epitheliale Atypie (FEA)

- **Synonyme:** Kolumnarzellhyperplasie mit Atypien, Kolumnarzellmetaplasie mit Atypien
- **Differenzialdiagnose:**
  - ADH unterscheidet sich durch in das Ganglumen hineinreichende oder ausfüllende Epithelproliferate mit kribriformer oder mikropapillärer Architektur → **B3**
  - DCIS vom Clinging-Typ (clinging carcinoma G2/G3) muss als intraduktales Karzinom eingestuft werden → **B5a**
- **Markerläsion:**
  FEA ist häufig mit Mikrokalk assoziiert und es besteht ein Zusammenhang mit dem Auftreten einer FEA und der Entdeckung von ADH und low-grade DCIS. Gehäuftes Vorkommen in dichter Brust (OR 1.3)
  Hohes Risiko für assoziiertes Mamma-Ca bei Vorliegen von ausgedehnten Kalzifikationen (auch wenn 75% verblieben nach Biopsie), Alter > = 57J., > 1cm in Bildgebung, > = 4 Foci.

© AGO e. V.
in der DGGG e.V.
sowie
in der DKG e.V.

Guidelines Breast
Version 2019.1D

Radiäre sklerosierende Läsion (RS)

- Benigne pseudoinfiltrierende Läsion mit zentralem fibroelastischem Kern und radiärem Aufbau.
- Beinhaltet:
  - radiäre Narbe
  - komplexe sklerosierende Läsion (> 1 cm)
- Zusätzlicher Risikofaktor bei Pat. mit benignen Epithelhyperplasien (proliferierender Mastopathie)
- Risiko für Upgrade in offener PE nach Diagnose einer radiär-sklerosierenden Läsion in der Stanzbiopsie in Abhängigkeit der Größe der Nadel (CNB) bzw. Methode (VAB) und zusätzlicher Atypie: 1–18%

www.ago-online.de
FORSCHEN
LEHREN
HEILEN

© AGO e. V.
in der DGGG e.V.
sowie
in der DKG e.V.

Guidelines Breast
Version 2019.1D

Brustkrebs-Früherkennung: Follow-up nach B3-Läsionen für Frauen im Alter zwischen 50 und 69 Jahren

	Oxford LoE	Oxford GR	AGO
FEA, Papillom ohne Atypien, RS, CSL			
▪ Screening-Mammographie	5	C	++
LIN			
▪ Kurative Mammographie (12 Monate)	3a	C	++
ADH			
▪ Kurative Mammographie (12 Monate)	3a	C	++
▪ Frauen mit LIN und ADH sind über ihr persönlich erhöhtes Brustkrebsrisiko zu informieren	3a	C	++

© AGO e. V.
in der DGGG e.V.
sowie
in der DKG e.V.

Guidelines Breast
Version 2019.1D

Prävention bei Läsionen mit unsicherem biologischen Potenzial (insbes. LIN, ADH)

	Oxford LoE	GR	AGO
▪ Tamoxifen für Frauen > 35 Jahre – Risikoreduktion von DCIS und invasivem Karzinom	1a	A	+
▪ Aromataseinhibitor (Exemestan, Anastrozol) für postmenopausale Frauen	1b	A	+/-
▪ Raloxifen für postmenopausale Frauen – Reduktion nur von invasivem Karzinom	1b	A	+/-*

Eine präventive Medikamentenbehandlung sollte nur nach ausführlicher individueller Beratung angeboten werden: Der Netto-Benefit ist stark abhängig vom Risikostatus, Lebensalter und vorbestehenden Risiken für Nebenwirkungen.

* Risiko entsprechend der Definition des NSABP P1-trial (1,66% in 5 years)

Prävention bei Läsionen mit unsicherem biologischen Potenzial (Tamoxifen) - NW

© AGO e. V.
in der DGGG e.V.
sowie
in der DKG e.V.

Guidelines Breast
Version 2019.1D

Risks and Benefits with long-term Tamoxifen use compared with placebo: results from the IBIS-I Trial 96 months median follow-up (Cuzick J et al J Natl Cancer Inst 2007:272-282)

Inzidenz	RR	95% CI	AR je 1000*	NNT / NNH**
Brustkrebs	0.73	0.58-0.91	15	68
Invasives Karzinom	0.74	0.58-0.94	12	81
Thromboembolie	1.72	1.27-2.36	14	73
Tiefe Beinvenenthormbose	1.84	1.21-2.82	9	115
Kopfschmerzen	0.93	0.87-0.99	25	39
Gynäkologische / vasomotorische Symptome	1.08	1.06-1.10	64	16
Brustbeschwerden	0.77	0.70-0.84	58	17

Risikokommunikation

AR*: Absolutes Risiko je 1000 Frauen. NNT/NNH** = number needed to treat oder number needed to harm

Ausgewiesen sind nur statistisch signifikante Daten über den Follow-up-Zeitraum von 96 Monaten.

Die Datenberechnung erfolgte von den Leitlinienautoren. Visvanathan K et al. JCO 2009;27:3235-3258.

Tamoxifen 5 mg?

San Antonio Breast Cancer Symposium®, December 4-8, 2018

Abs GS03-01. Randomized trial of low dose tamoxifen to prevent recurrence of breast intraepithelial neoplasia. Study TAM01

A.DeCensi*, M.Puntoni, A.Guerrieri Gonzaga, S.Caviglia, F.Avino, L.Cortesi, M.Donadio, M.Grazia Pacquola, F.Falcini, M.Gulisano, M.Digennaro, A.Carriello, K.Cagossi, G.Pinotti, M.Lazzeroni,D.Serrano, D.Branchi, S.Campora, M.Petrera, T.Buttiron Webber, L.Boni and B.Bonanni

Ospedali Galliera · IEO Istituto Europeo di Oncologia · Queen Mary University of London · Barts and The London

EudraCT Number 2007-007740-10
ClinicalTrials.gov NCT01357772

San Antonio Breast Cancer Symposium®, December 4-8, 2018

Study Design

Women aged <75 yrs with IEN (ADH or LCIS or ER+ve or unk DCIS) → R → Tamoxifen 5 mg/day / Placebo → 3 yr treatment + at least 2 yr FU

Primary endpoint: Incidence of invasive breast cancer or DCIS

- 500 participants enrolled from 14 centers in Italy
- Visit and QoL every 6 months, Mx every year
- Median follow up = 5.1 years (IQR 3.9-6.3)
- Primary events: 42

San Antonio Breast Cancer Symposium®, December 4-8, 2018

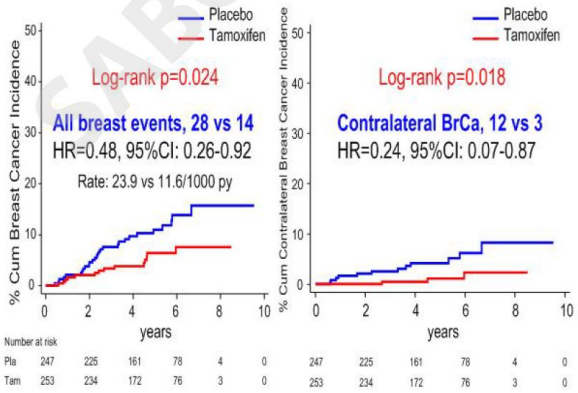

….number needed to treat 22, number needed to harm 218

Zusammenfassung

Kooperation mit der screening unit

Kooperation mit dem Brustzentrum